Dilatación Idiopática del Atrio Derecho en Adolescente Asintomático – Relato de Caso

Rodrigo Cordovil Pinto L. da Costa, Eduardo Mesquita de Oliveira, Ana Clara Tude Rodrigues, Sergio Almeida de Oliveira, Marcelo Luiz Campos Vieira, Samira Saady Morhy

Hospital Israelita Albert Einstein, São Paulo, SP – Brasil

Introducción

La dilatación idiopática del atrio derecho (AD) es una condición rara, frecuentemente asintomática, con tratamiento controvertido, pudiendo restringirse al control clínico o tratamiento quirúrgico. Describimos aquí un caso de un adolescente con hallazgos ecocardiográficos compatibles con esa enfermedad.

Relato del Caso

Paciente B.R.I.C., 16 años, sexo masculino, asintomático del punto de vista cardiovascular, realizaba exámenes de rutina con el objetivo de liberación para práctica de actividades físicas, cuando fue observado aumento significativo del área cardíaca en radiografía de tórax. El electrocardiograma no demostraba anormalidades, siendo así realizado un ecocardiograma transtorácico. Los hallazgos del ecocardiograma fueron un aumento significativo del AD, con volumen atrial estimado en 270 mL (Figura 1). En el mismo paciente, el volumen del atrio izquierdo era de 30 mL. La válvula tricúspide no presentaba anormalidades estructurales que sugiriesen enfermedad de Ebstein, sin embargo, se observaba una dilatación acentuada del anillo valvular tricúspide, midiendo 6,3 cm en el corte apical de 4 cámaras. Sorprendentemente, el reflujo tricúspide era discreto (Figura 2), y no había hipertensión pulmonar significativa (presión sistólica de arteria pulmonar estimada en 30 mmHg, a partir de la regurgitación tricúspide). El ventrículo derecho se mostraba discretamente aumentado, sin embargo su función sistólica se encontraba preservada. Las cámaras izquierdas también mostraban dimensiones y función sistólica normal, con compresión discreta del atrio izquierdo. Para excluir la presencia de trombos intracavitarios, fue realizado un ecocardiograma transesofágico, que confirmó los hallazgos del ecocardiograma transtorácico, y demostró también la integridad del septo interatrial y la ausencia de trombos en atrios y respectivos apéndices. En razón del aumento exacerbado del AD, se optó por el tratamiento quirúrgico para resección parcial de éste, en la tentativa de prevenir arritmias atriales y posibles episodios tromboembólicos. Durante el procedimiento quirúrgico, se observó dilatación acentuada del AD, que presentaba paredes extremamente finas, semejantes a papel. Fue realizada la resección parcial y el postoperatorio siguió sin intercurrencias (Figuras 3 y 4). Fue realizado estudio histopatológico del segmento resecado que evidenció adelgazamiento de la capa miocárdica, con atenuación y ausencia focal de la capa miocárdica y degeneración grasa (Figura 5). El ecocardiograma realizado en postoperatorio precoz y después de un año mostraba discreta dilatación residual del AD, con reflujo tricúspide mínimo. El paciente permaneció asintomático, sin ninguna intercurrencia clínica, manteniendo control cardiológico anual hasta los días de hoy. Ecocardiogramas recientes, mientras tanto, mostraron dilatación progresiva del AD.

Palabras clave

Adolescente; Atrio Derecho/anormalidades; Atrio Derecho/cirugía; Dilatación Patológica/diagnóstico; Ecocardiografía.

Correspondencia: Dr. Rodrigo Cordovil Pinto Lobo da Costa •
Rua da Granja Julieta, 9, Apto 33. CEP 04721-060, São Paulo, SP - Brasil
E-mail: rodrigocordovil@cardiol.br
Artículo recibido el 22/7/2015; revisado el 21/8/2015; aceptado el 27/10/2015.

DOI: 10.5935/2318-8219.20160008

Discusión

La dilatación idiopática del AD es una anomalía rara, sin etiología aun definida. La mayor parte de las veces su diagnóstico es hecho en niños, de manera incidental, a partir de una radiografía de tórax con aumento del área cardíaca. Raros casos de dilatación idiopática del AD han sido relatados intraútero[1] o en pacientes con franja etaria avanzada, en estudios de autopsia.[2] En general presenta pronóstico benigno, pudiendo, entre tanto, estar acompañada de bloqueos atrioventriculares o arritmias atriales,[3,4] que a su vez son causa potencial de tromboembolismo. Los hallazgos anatomopatológicos consisten en una dilatación aneurismática restringida al AD, que es formado de paredes extremamente finas, con estudios histológicos mostrando extensa fibrosis atrial. El diagnóstico de la dilatación idiopática del AD es basado en los hallazgos ecocardiográficos característicos,[5,6] siendo el diagnóstico diferencial hecho principalmente con enfermedades que afectan el lado derecho del corazón, entre ellas la anomalía de Ebstein y sus variaciones, la enfermedad de Uhl y la displasia arritmogénica del VD. La anomalía de Ebstein presenta implantación más apical de la válvula tricúspide, acarreando mayor dimensión del AD, suplantando inclusive el tamaño del VD. No existe, entre tanto, sustitución tisular de la pared de las cámaras derechas. Por otro lado, en la displasia arritmogénica del VD el hallazgo histológico característico es la sustitución del tejido miocárdico por tejido fibroadiposo en la pared ventricular; y en la enfermedad de Uhl no existe la capa miocárdica en la pared libre del VD, total o parcialmente, con preservación de la anatomía valvular en ambas ocasiones. La enfermedad de Uhl habitualmente evoluciona a óbito aun en la infancia, sin embargo ya fueron descriptos casos que fueron diagnosticados en la vida adulta.El tratamiento de la dilatación idiopática del AD es controvertido, debido a su raridad; estudios con un

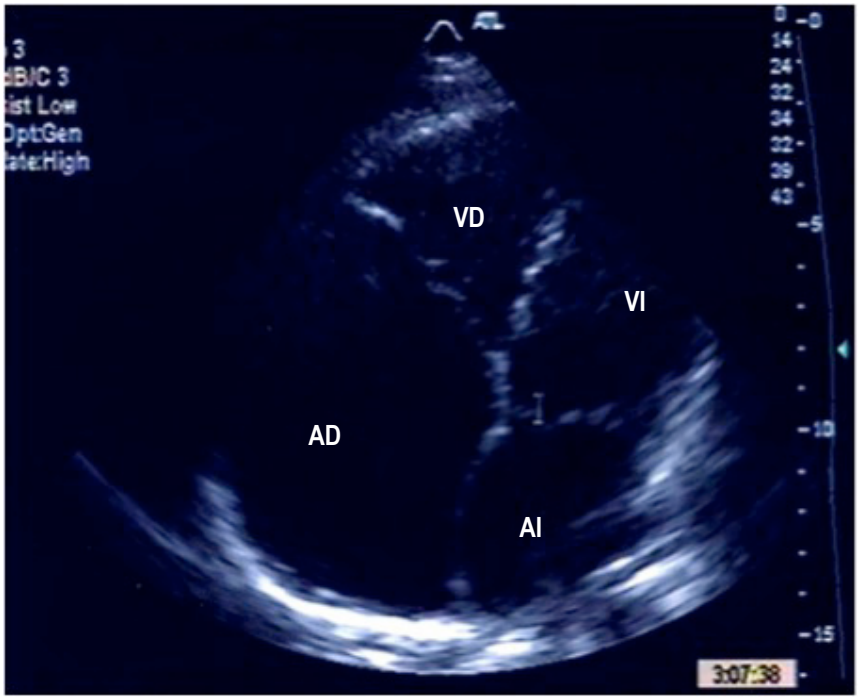

Figura 1 – *Ecocardiograma transtorácico (ETT) evidenciando dilatación importante del atrio derecho. VD: ventriculo derecho; VI: ventriculo izquierdo; AD: atrio derecho; AI: atrio izquierdo.*

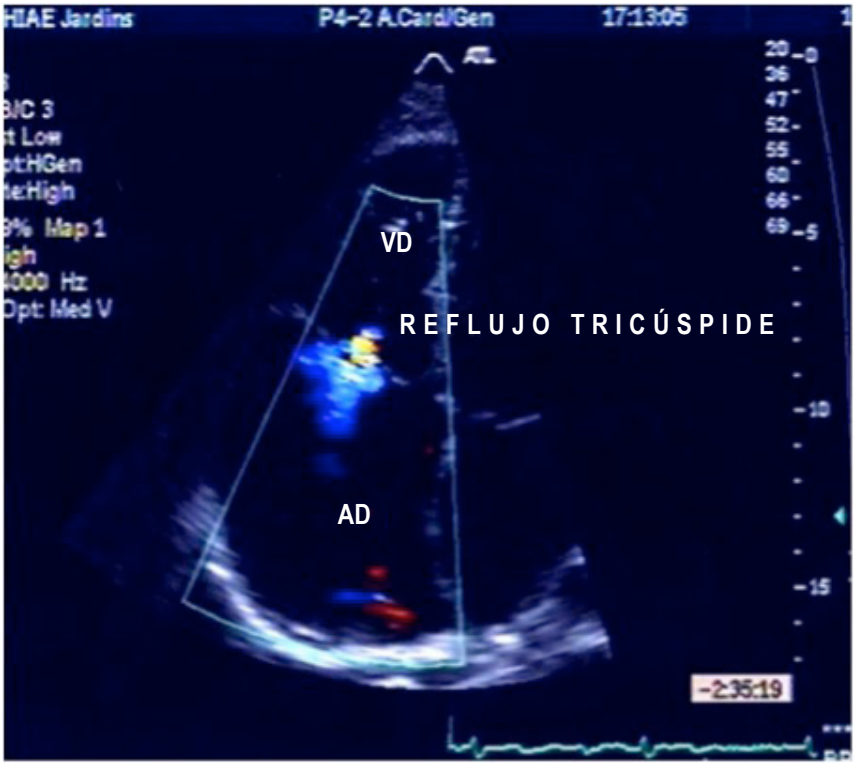

Figura 2 – *ETT con aumento importante del atrio derecho y dilatación del anillo tricúspide, ocasionando regurgitación discreta. VD: ventriculo derecho; AD: atrio derecho.*

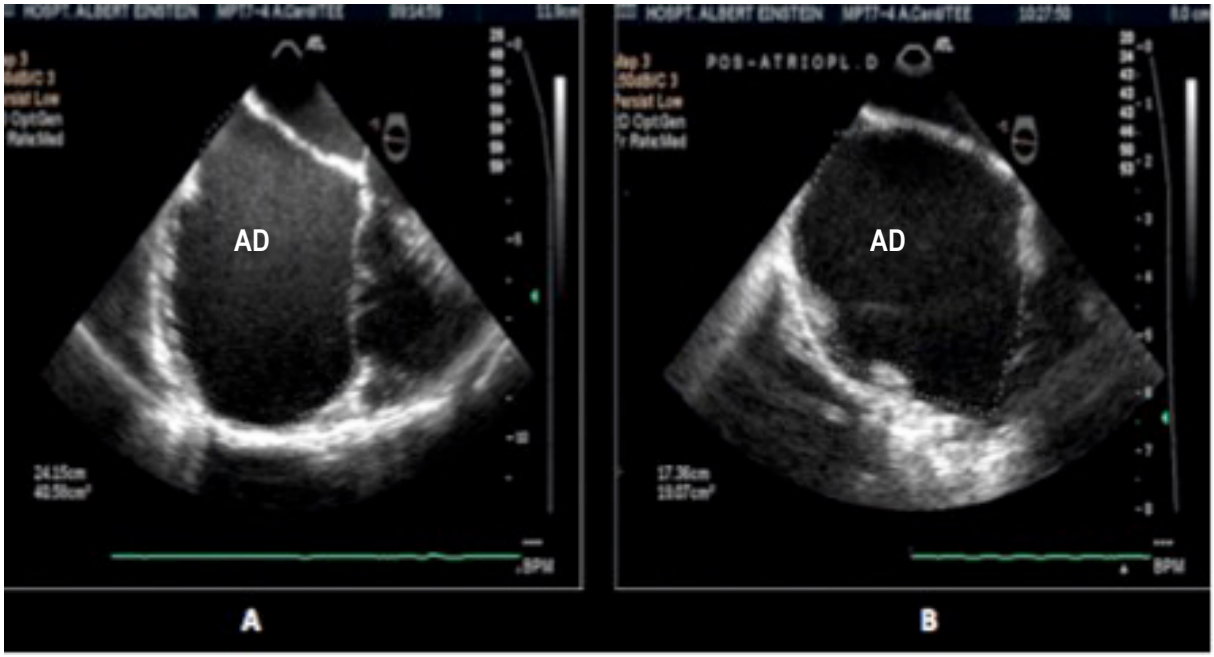

Figura 3 – *Ecocardiograma transesofágico (ETE) intraoperatorio, pre-procedimiento de resección parcial del atrio derecho (A) y aspecto post-procedimiento, evidenciando acentuada reducción del área seccional del atrio derecho (B).*

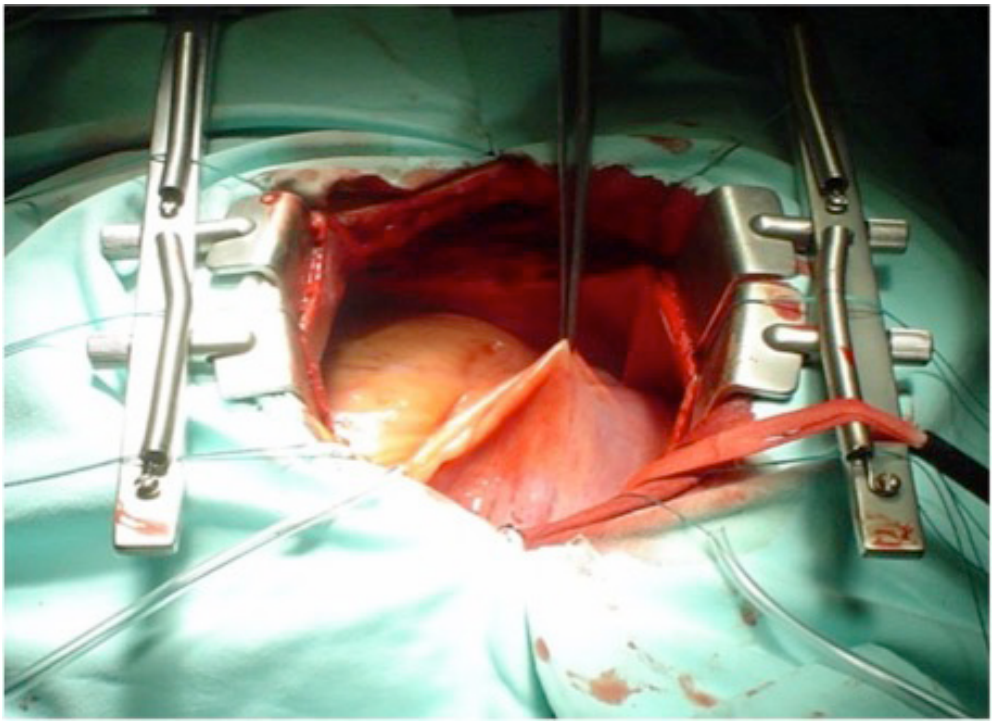

Figura 4 – *Aspecto delgado de la pared del atrio derecho, antes de la resección parcial de éste.*

número mayor de pacientes (siete niños) relatan un buen pronóstico para pacientes asintomáticos en control clínico. Para aquellos pacientes sintomáticos, que pueden presentarse con síntomas de insuficiencia cardíaca derecha y/o arritmias recurrentes, el tratamiento medicamentoso puede ser útil para la mejora de la calidad de vida del paciente, sirviendo como puente para el tratamiento definitivo quirúrgico, que consiste en la resección parcial del AD, y ha sido utilizado para pacientes sintomáticos con fibrilación atrial o *flutter*, con buenos resultados para los pocos casos relatados con control a largo prazo.[3,7] En esa situación, se optó por el tratamiento quirúrgico de manera preventiva, ya que el paciente mantenía actividad física intensa, en la tentativa de evitar complicaciones embolígenas.

Conclusión

El ecocardiograma es crucial tanto para la realización del diagnóstico inicial como para el manejo adecuado del paciente, en especial para evitar conductas iatrogénicas.

Contribución de los autores

Concepción y diseño de la investigación: Costa RCPL, Oliveira EN, Rodrigues ACT, Oliveira SA; Obtención de datos: Oliveira EN, Rodrigues ACT, Oliveira SA; Análisis e interpretación de los datos: Rodrigues ACT, Oliveira EN; Redacción del manuscrito: Costa RCPL, Rodrigues ACT; Revisión crítica del manuscrito respecto al contenido intelectual importante: Costa RCPL, Vieira MLC, Morhy SS.

Potencial conflicto de intereses

Declaro no haber conflicto de intereses pertinentes.

Fuentes de financiamiento

El presente estudio no tuvo fuentes de financiamiento externas.

Vinculación académica

No hay vinculación de este estudio a programas de postgrado.

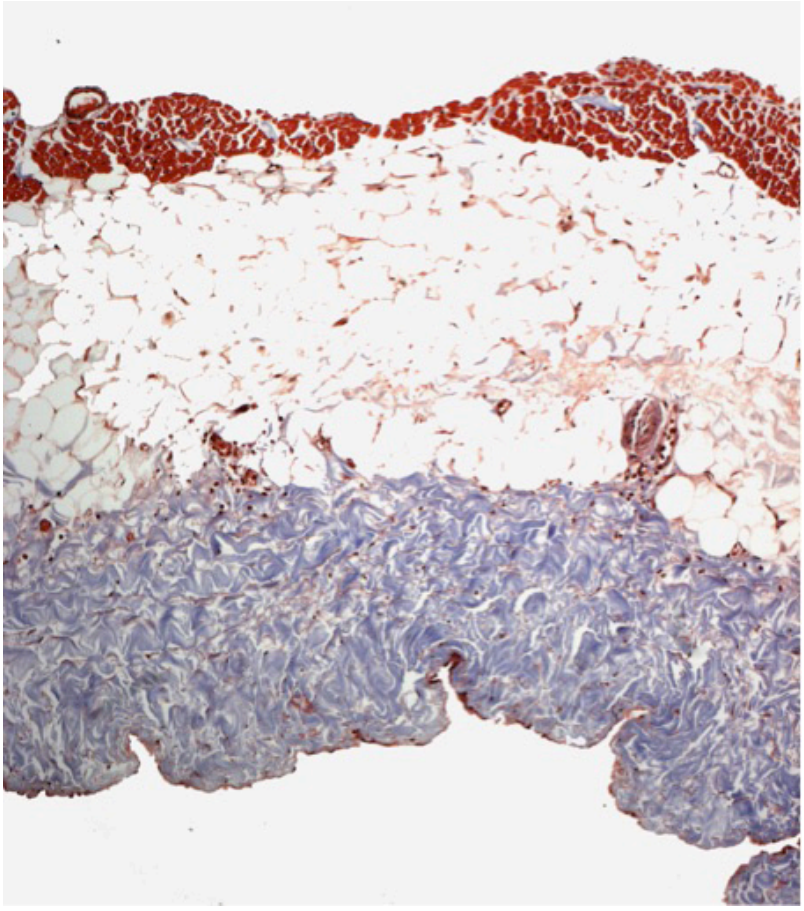

Figura 5 – *Fotomicrografía de la pared atrial derecha resecada, mostrando atenuación y ausencia focal de la capa miocárdica (color rojo oscuro), e infiltración grasa. Coloración tricromática de Masson, magnificación objetiva de 10X.*

Referencias

1. da Silva AM, Witsemburg M, Elzenza N, Stewart P. [Idiopathic dilatation of the right atrium diagnosed in utero]. Rev Port Cardiol. 1992;11(2):161-3.

2. Terada T, Oiwake H, Nakanuma Y, Ohta G, Nishino T. An autopsy case of idiopathic enlargement of the right atrium, and a review of the literature. Acta Pathol Jpn.1988;38(10):361-70.

3. Blaysat G, Villain E, Marcon F, Rey C, Lipka J, Lefevre M, et al. [Prognosis and outcome of idiopathic dilatation of the right atrium in children. A cooperative study of 15 cases]. Arch Mal Coeur Vaiss. 1997;90(5):645-8.

4. Pernot C, Hoeffel JC, Jacob F. Idiopathic dilatation of the right atrium revealed in childhood by dysrhythmias. Pediatr Radiol. 1977;6(1):52-4.

5. Iwase M, Hurui H, Miyaguchi K, Hayashi H, Yokota M, Takeuchi J, et al. Two-dimensional echocardiography and magnetic resonance imaging in diagnosis of idiopathic dilation of the right atrium. Am Heart J. 1990;120(5):1231-3.

6. Maione S, Giunta A, Betocchi S, Ferro G, Vigorito C, Chiariello M. Two-dimensional echocardiography in idiopathic enlargement of the right atrium. Reliability and limitations. Cardiology. 1983;70(4):216-22.

7. Picarelli D, Dodera A, Antunez S, Touya G, Abdala D. Extensive atrial wall resection in a patient with symptomatic idiopathic right atrial enlargement. J Thorac Cardiovasc Surg. 2005;130(4):e3-4.